

SISTEM PENGESANAN KETAKNORMALAN IMEJ PROSTAT MENGUNAKAN TEKNIK PEMBELAJARAN MESIN

NURLIYANA NASARUDIN
AFZAN ADAM

Fakulti Teknologi & Sains Maklumat, Universiti Kebangsaan Malaysia

ABSTRAK

Kanser prostat ialah ketumbuhan berbahaya yang bermula dari dalam kelenjar prostat. Penyebab utama kanser prostat dan juga bagaimana untuk mengelak kanser prostat masih tidak diketahui. Antara masalah yang dihadapi ialah perbezaan pendapat dalam kalangan pakar radiologi adalah ketara ketika mengdiagnos atau menganalisa imej MRI, kekurangan doktor pakar untuk membuat pengesanan ke atas imej MRI dan pengdiagnosan imej MRI kebanyakannya adalah secara manual. Oleh itu, sistem pengesanan ketaknormalan imej prostat secara automata perlu dilakukan untuk mengesannya dengan cepat supaya dapat didiagnos dengan segera. Sistem Pengesanan Ketaknormalan Imej Prostat Menggunakan Teknik Pembelajaran Mesin ini dibangunkan dengan JavaFX dan Scene Builder. Teknik prapemprosesan imej yang dilakukan ialah Median Filter, Gaussian Filter, Salt and Pepper Filter. Teknik yang digunakan untuk pengekstrakan fitur imej adalah Gray Level Cooccurrence Matrix (GLCM). Sistem ini akan memudahkan pakar radiologi untuk mendiagnos imej MRI prostat pesakit kerana prapemprosesan imej dapat menonjolkan rantau yang tidak normal.

1 PENGENALAN

Kanser prostat merupakan barah yang paling kerap berlaku dalam kalangan lelaki. Sesetengah kanser prostat membesar secara perlahan-lahan dan mungkin tidak menyebabkan masalah dalam beberapa tahun. Peringkat awal prostat tidak menghasilkan gejala dan mungkin tidak menjadi kanser dan tidak memerlukan rawatan. Walaubagaimanapun sesetengah kanser prostat membesar dan merebak ke sekeliling prostat.

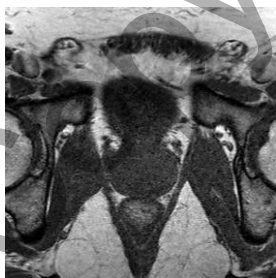Penyebab utama kanser prostat dan juga bagaimana untuk mengelak kanser prostat masih tidak diketahui. Antara faktor yang boleh meningkatkan risiko pembentukan kanser prostat ialah usia yang lanjut, sejarah keluarga dan hormon.

Terdapat dua prosedur untuk mendiagnos kanser prostat iaitu melalui ujian makmal dan pengimejan. Kajian makmal merangkumi Prostate-Specific Antigen (PSA) test, Digital Rectal Examination (DRE) dan persampelan biopsi. Manakala pengimejan merangkumi Transrectal Ultrasound (TRUS), Computed Tomography (CT atau CAT) scan dan Magnetic Resonance Imaging (MRI) (Fütterer 2012).

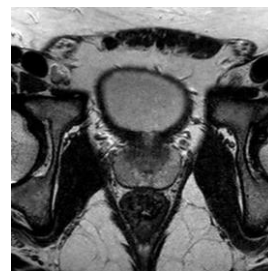
MRI merupakan satu kaedah menggunakan medan magnet yang kuat mengelilingi anggota badan untuk menghasilkan gambaran keratan rentas dalaman dalam organisma hidup dan juga untuk mengesan jumlah kandungan air dalam struktur geologi. Bagi sistem ini kawasan tertumpu ialah di kawasan pinggang di mana terdapat kelenjar prostat dan tisu di sekitarnya.

Pakar radiologi menggunakan turutan MRI iaitu beberapa denyutan frekuensi radio dan cerun yang menghasilkan satu set imej dengan ciri tertentu bagi mengesan di manakah terdapatnya ketumbuhan. Antaranya ialah T1-weighted imaging (T1WI atau T1), T2-weighted imaging (T2WI atau T2), Diffusion-weighted imaging (DWI), Dynamic contrast enhanced imaging (DCE) dan Magnetic resonance spectroscopy (MRS) (Murphy et al. 2013).

Perbezaan diantara imej T1 dengan T2 ialah imej T1 membantu menentukan bentuk prostat iaitu berbentuk seperti walnut dan persempadanan prostat dengan organ lain di sekelilingnya, manakala imej T2 dapat menyediakan resolusi imej yang jelas untuk menentukan anatomi prostat yang terbahagi kepada dua iaitu pada sebelah atas dinamakan zon peralihan dan pada belah bawah dinamakan sebagai zon peripheral serta boleh digunakan untuk mengesan ketaknormalan pada prostat. Ini bermakna, terdapat ketumbuhan atau ketulan pada bahagian itu (Kinkel 2014). Perbezaan T1 dan T2 boleh dilihat dalam Rajah 1(a) dan 1(b) dibawah dimana persempadanan organ prostat boleh dilihat dengan jelas dalam Rajah 1(b) berbanding Rajah 1(a).



(a) imej prostat normal T1



(b) imej prostat normal T2

Rajah 1: perbezaan imej T1 dan T2 dari turutan imej MRI

Sistem ini akan menggunakan turutan imej MRI T2WI atau dikenali oleh pakar sebagai T2. Hal ini kerana sistem ini adalah untuk mengesan ketaknormalan secara automata yang ada pada turutan imej T2 kerana imej T2 dapat memberikan resolusi imej yang jelas akan kehadiran ketaknormalan yang ada pada prostat untuk kegunaan pakar.

2 PENYATAAN MASALAH

Berdasarkan temubual dengan Dr. Syazarina Sharis Osman, Pakar Radiologi dari Jabatan Radiologi dan Pengimejan di Pusat Perubatan Universiti Kebangsaan Malaysia pada 21 Oktober 2016, antara masalah utama yang dihadapi ketika ini adalah:

- i. Perbezaan pendapat dalam kalangan pakar radiologi adalah ketara ketika mengdiagnos atau menganalisa imej MRI bagi mengesan ketaknormalan pada kalenjar prostat. Ini adalah kerana ketaknormalan pada prostat itu boleh kelihatan samar-samar, kecil atau sebenarnya ia merupakan kesan luka atau kulat yang disalah anggap sebagai ketulan atau ketumbuhan.
- ii. Kekurangan doktor pakar untuk membuat pengesanan ke atas imej MRI.
- iii. Doktor pakar kekurangan masa untuk mengkaji kes-kes pesakit yang harus diberi tumpuan yang lebih.
- iv. Proses pengesanan ketaknormalan pada prostat menggunakan imej MRI yang terdapat di Malaysia kebanyakannya adalah secara manual.

Berdasarkan masalah di atas, sistem mengesan ketaknormalan prostat harap dapat membantu pakar radiologi untuk membuat penilaian yang tepat dalam mengesan ketaknormalan yang ada pada prostat.

3 OBJEKTIF KAJIAN

Objektif utama kajian ini ialah untuk membangun sistem pengesanan ketaknormalan pada prostat dari turutan imej T2 MRI. Bagi mencapai objektif utama ini, beberapa objektif kecil perlu dicapai, iaitu:

- i. Membaca imej dan menyimpan rantau yang dipilih.
- ii. Menonjolkan kawasan yang tidak normal pada rantau tersebut.

- iii. Mengekstrak dan menggunakan fitur dari kawasan tersebut untuk mengesan ketaknormalan prostat.

4 METODOLOGI KAJIAN

Bab ini mengandungi metodologi kajian yang digunakan dalam projek ini. Metodologi ditakrifkan daripada Kamus Dewan Edisi Keempat sebagai sistem yang merangkumi kaedah dan prinsip yang digunakan dalam sesuatu kegiatan, disiplin dan sebagainya. Dalam erti kata lain metodologi kajian boleh ditakrifkan sebagai penerangan tentang rancangan sesuatu penyelidikan secara terperinci yang meliputi antara lain tujuan kajian, soalan kajian, tinjauan kajian dan analisis data.

DEFINISI KEPERLUAN PENGGUNA

Fungsi keperluan pengguna yang utama menerusi kajian projek ini ialah sistem ini membolehkan pengguna untuk mengesan ketaknormalan pada imej T2 MRI. Fungsi keperluan sistem ini yang lain ialah:

1. Log masuk dan log keluar.
 - i. Pengguna boleh 'log masuk' menggunakan id dan kata laluan dan boleh 'log keluar'
 - ii. Sistem mesti membenarkan pengguna log masuk ke dalam sistem jika id dan kata laluan adalah betul
 - iii. Sistem akan mengeluarkan mesej "pop-up" kepada pengguna jika id dan kata laluan yang dimasukkan adalah salah.
 - iv. Pengguna mestilah boleh log keluar dari sistem jika sudah tamat menggunakan sistem.

2. Memuatnaik imej dan mencari
 - i. Sistem mesti membenarkan pengguna untuk memuatnaik imej ke dalam sistem dan disimpan di dalam pangkalan data.
 - ii. Pengguna mestilah boleh mencari imej yang berada di pangkalan data.

3. Mengesan ketaknormalan
 - i. Sistem mesti membenarkan pengguna untuk menekan butang untuk kesan ketaknormalan yang ada pada imej T2 MRI prostat yang dipilih pengguna.
 - ii. Sistem mestilah dapat memaparkan kembali imej T2 MRI yang telah selesai pengesanan ketaknormalan prostat secara automata.

5 HASIL KAJIAN

Bahagian ini berkaitan dengan hasil daripada pembangunan dan pengujian Sistem Pengesanan Ketaknormalan Imej Prostat Menggunakan Teknik Pembelajaran Mesin. Pembangunan perisian adalah proses menghasilkan perisian berdasarkan objektif projek ini dibuat. Pengujian pula merupakan proses dalam menilai samada perisian yang dibina atau komponen-komponen yang terdapat di dalam perisian memenuhi kriteria-kriteria yang telah ditetapkan. Selain itu, proses pengujian ini bertujuan mengesan sebarang ralat dan masalah yang terdapat pada sistem ini. Proses pengujian penting dalam membangunkan sesuatu sistem agar sistem itu dapat digunakan tanpa sebarang masalah. Jika terdapat ralat atau masalah, pengubahsuaian kod aturcara akan diperbaiki.

5.1 SEGMENT KOD KRITIKAL

Dalam membangunkan Sistem Pengesanan Ketaknormalan Imej Prostat Menggunakan Teknik Pembelajaran Mesin ini, terdapat bahagian kod yang mencabar yang dibangunkan kerana sistem ini menggunakan platform pengisian JavaFX di persekitaran Eclipse Neon dengan bantuan pereka antara muka pengguna JavaFX Scene Builder.

JavaFX adalah satu platform perisian untuk mencipta dan menjalankan aplikasi desktop, serta aplikasi internet kaya (RIA) yang boleh digunakan merentasi pelbagai peranti.

JavaFX Scene Builder adalah alat susun atur visual yang membolehkan pengguna mereka bentuk antara muka pengguna aplikasi JavaFX dengan cepat, tanpa pengekodan. Pengguna boleh menyeret dan melepaskan komponen antara muka pengguna ke kawasan kerja, mengubah suai sifat-sifat mereka, memohon lembaran gaya, dan kod FXML untuk

susun atur yang mereka mewujudkan dijana secara automatik di latar belakang. Hasilnya adalah fail FXML yang kemudiannya boleh digabungkan dengan projek Java dengan mengikat antara muka pengguna dengan logik aplikasi.

5.2 METADATA

Jadual 5.1 menunjukkan contoh salah satu jadual metadata sistem.

Jadual 5.1 Jadual Metadata Log Masuk

Nama medan	wakilan Data	Penerangan Fungsi
txtUserName	TextField	Pengguna perlu memasukkan id pengguna.
txtPassword	PasswordField	Pengguna perlu memasukkan kata laluan.
lblStatus	Label	Memaparkan status log masuk.
btnLogIn	Button	Butang memasuki sistem.

5.3 PENGUJIAN SISTEM

Pengujian sistem adalah penting bagi melaksanakan penilaian untuk menentukan kualiti aplikasi. Selain itu, pengujian ini dapat menerangkan kepada pihak yang tertentu bagaimana perisian tersebut berfungsi.

5.3.1 Log Masuk Pengguna

Berikut merupakan perincian spesifikasi kes pengujian Log Masuk Pengguna. Proses yang sama dilakuka untuk kesemua fungsian sistem lain iaitu memilih imej, memilih rantau, mengestrak fitur dan pola dari rantau.

Jadual 5.3 Jadual Perincian Spesifikasi Kes Pengujian Log Masuk

Kes Pengujian		Log Masuk		
Objektif		Untuk menguji kebolehfungsian daftar maklumat diri untuk pengguna		
Bilangan	Input	Jangkaan Keputusan	Syarat-syarat Prosedur Khas	Penggantungan Antara Kes
1.	Pengguna memasukkan nama	Pengguna meneruskan ke kotak input kata laluan	Pengguna yang mempunyai akaun	Tiada
2.	Pengguna memasukkan kata laluan	Pengguna meneruskan ke butang log masuk		
3.	Pengguna menekan butang log masuk	Pengguna dibawa ke dalam sistem		

Jadual 5.4 menunjukkan jadual keputusan pengujian Log Masuk Pengguna

Pengujian	Log masuk	
Objektif	Pengujian ini dijalankan bagi memastikan proses log masuk berfungsi untuk pengguna	
Prosedur Pengujian	Kemasukan Data	Perwakilan Data
Pengguna memasukkan id pengguna.	Berjaya	TextField
Pengguna memasukkan kata laluan.	Berjaya	PasswordField

Pengguna menekan butang log masuk.	Berjaya	Button
Status log masuk dipaparkan	Berjaya	Tiada
Sistem dapat dimasuki pengguna	Berjaya	Tiada
Langkah Penutup	Tiada	

6 KESIMPULAN

Risiko peningkatan tahap kronik penghidap kanser prostat boleh meningkat jika tiada pembangunan sistem pengesanan ketaknormalan kerana prosedur melakukan pengesanan secara manual mengambil masa yang lama dek kekurangan pakar dalam bidang tersebut. Langkah memperbanyakkan lagi kajian dan pembangunan sistem pengesanan ini adalah diharap dapat menjadi salah satu pendekatan untuk mengatasi masalah tersebut.

Secara keseluruhannya, Sistem Pengesanan Ketaknormalan Imej Prostat Menggunakan Teknik Pembelajaran ini telah dibangunkan dan dapat berfungsi dengan baik. Sistem ini juga mempunyai antara muka pengguna yang mudah dan senang difahami oleh pengguna sekaligus dapat membantu pengguna membuat pengesanan imej yang lebih jelas.

Walau bagaimanapun, sistem ini hanya mampu membaca imej dan menyimpan rantau yang dipilih dan menonjolkan kawasan yang tidak normal pada imej tersebut. Pengekstrakan fitur dan selanjutnya pengelasan rantau menggunakan fitur tidak berjaya dilakukan atas faktor kemampuan teknikal yang terhad.

Oleh itu, sistem ini patut diteruskan dengan mencapai pengekstrakan fitur dan mengelas rantau menggunakan fitur tersebut secara automatik. Lebih banyak kajian dan meningkatkan kefahaman serta skill menulis kod perlu dilakukan.

RUJUKAN

Kinkel, R. 2014. What Is The Difference Between T1 and T2 Lesions on the MRI Scan? 1–5. Retrieved from <http://www.healthcarejourney.com/q--a-for-virtual-ms-center/what-is-the-difference-between-t1-and-t2-lesions-on-the-mri-scan>

Murphy, G., Haider, M., Ghai, S. & Sreeharsha, B. 2013. The expanding role of MRI in prostate cancer. *American Journal of Roentgenology*, 201(6), 1229–1238. doi:10.2214/AJR.12.10178

Copyright@FTSM